

CAPÍTULO 19 - OSTEOSÍNTESIS EN EL TRATAMIENTO DE LAS FRACTURAS: CLAVOS INTRAMEDULARES

Autoras: Flavia E. Mora Pascual, Rosa Ana Pérez Giner
Coordinador: Ernesto Fernández García.
Hospital Universitario de la Ribera, Alzira (Valencia)

1.- INTRODUCCIÓN

La técnica de fijación de las fracturas de los huesos largos mediante un clavo introducido en el canal medular, denominado “enclavado intramedular”, se practica actualmente según los principios de Gerhard Küntscher (1940). Se realiza a cielo cerrado y, en función del tipo de fractura y de la situación del paciente, puede ser **fresado** o no fresado y **bloqueado** o no (1).

2.- PRINCIPIOS BÁSICOS

2.1. Los principios biomecánicos del enclavado intramedular a cielo cerrado según Küntscher(1,2)

- **Desde el punto de vista biológico:** debido a la introducción del clavo a foco cerrado se respeta la vascularización perióstica que favorece la consolidación, reduce el riesgo de infección y se estimula la osteogénesis mediante el fresado.
- **Desde la perspectiva biomecánica:** se realiza la osteosíntesis mediante un clavo hueco colocado en el eje mecánico del hueso favoreciendo una estabilidad que permite la movilización inmediata y, en algunos casos, se permite la carga precoz.

2.2. Fresado del canal medular

La contribución del fresado del canal medular se inició en los años cincuenta, su objetivo es adaptar el tamaño del canal al diámetro del clavo. Además, se evitaba una complicación temida: que el clavo quedase atascado en el espacio intramedular. Sin embargo, fue controvertido en sus inicios y no lo deja de ser hoy en día. Los principales motivos de la controversia son: la destrucción de la vascularización endomedular, producción de microembolias grasas (3). Sin embargo, está demostrado que la vascularización de la diáfisis se restablece por completo en tres meses aproximadamente (4).

En general, hoy en día se recomienda fresar el canal antes de la introducción del clavo por (1, 4):

- Mayor tasa de unión y menor tiempo de consolidación (aunque se destruya la microvascularización medular, se estimula la perióstica).
- Mejor control de los fragmentos puesto que permite introducción de clavos de mayor diámetro.
- Se consigue una osteosíntesis más resistente y permite utilizar una guía para su introducción mientras que en los clavos macizos no existe esta posibilidad.

Existen situaciones especiales donde se puede considerar no usar el fresado (5):

- **En el caso de existir riesgo de embolia:** traumatismo torácico bilateral o polifracturados.
- En la existencia de fracturas abiertas, estando discutido el grado según la clasificación de Gustilo.

2.3. Bloqueo

El clavo permite conseguir la alineación de la fractura y con el bloqueo se obtiene el control del acortamiento y la rotación.

Consiste en fijar el clavo al hueso por medio de tornillos transfixiantes; se pueden realizar dos tipos de bloqueo (5):

- **Dinámico:** el bloqueo sólo se realiza en el extremo que esté más cercano al foco de fractura dentro de los tornillos distales del clavo (orificios elípticos); el objetivo es controlar la rotación y permitir cierta presión sobre el foco de fractura, es decir, se “dinamiza” la fractura. Este fenómeno da lugar a la existencia de micromovimientos que favorecen la consolidación de la fractura.
- **Estático:** el bloqueo es proximal y distal en el orificio de bloqueo, permitiendo la movilización inmediata pero no la carga. Se puede “dinamizar” con la retirada del bloqueo distal al foco de fractura.

2.4. Materiales

La función de un implante de osteosíntesis consiste en mantener la estabilidad de los fragmentos fracturarios. Los más utilizados en traumatología son el acero inoxidable, el titanio y aleaciones de cada uno de ellos. El primero se utiliza debido a la biocompatibilidad y a la elevada resistencia a la corrosión (gracias a la capa protectora de óxido de cromo), además que no son magnéticos. En cuanto al titanio, también posee elevada resistencia a la corrosión y biocompatibilidad, siendo de menor densidad presentando mayor elasticidad (1).

3.- INDICACIONES DEL USO DEL CLAVO INTRAMEDULAR

3.1. Fracturas per y subtrocantéreas de fémur

Según la clasificación de la AO/OTA, en las fracturas 31.A2 y 31.A3 se consigue una fijación en tres puntos mejorando la transmisión de cargas, el control de acortamiento y la impactación fractuaria con el uso de sistemas intramedulares (5).

Existen multitud de implantes de este tipo que se diferencian por la técnica de inserción con fresado (clavo Gamma trocántero e IMHS) (Figura 1) o sin fresado (PFN y TFN). El clavo de Küntscher y de Ender, son poco utilizados en la actualidad ya que se han visto superados por los nuevos dispositivos.

3.2. Fracturas diafisarias de fémur

Se pueden utilizar clavos intramedulares anterógrados bloqueados en prácticamente todas las fracturas diafisarias

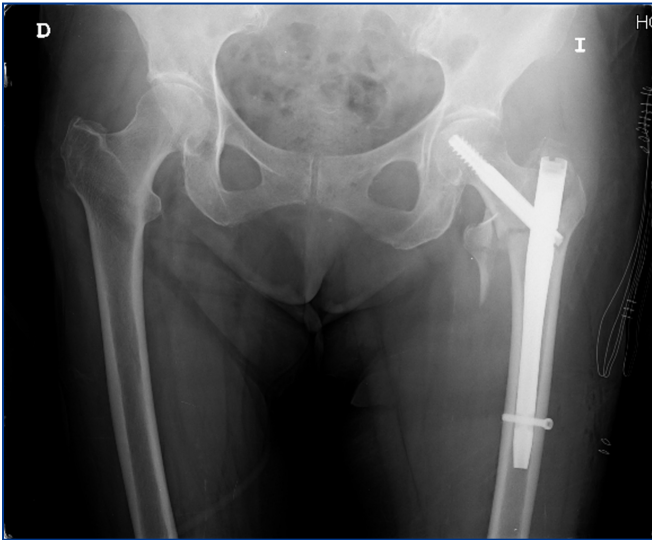


Figura 1. Paciente 84 años que presenta fractura 31.A2.2 donde se realiza un tratamiento con enclavado corto cerrojado.

de fémur, constituyendo el patrón de oro en el tratamiento excepto en aquellas fracturas muy distales (distancia menor de 8 cm. de la línea articular de la rodilla) (6). En las fracturas que son muy proximales (distancia menor de 2,5 cm. del trocánter menor), la colocación de un tornillo de bloqueo distal permite el control rotacional de las mismas.

3.3. Fracturas supraintercondíleas de fémur

Existe cierta controversia entre la utilización de sistemas condilares, enclavado intramedular y placas. A favor del enclavado existen estudios que demuestran que la posición central del clavo proporciona más rigidez al montaje, menor daño biológico a la hora de la implantación y reducción de la fractura y el abordaje otorga una buena visión de la superficie articular.

En cuanto al tipo de clavo intramedular, las indicaciones son las siguientes:

- **Anterógrados:**
 - a) Fracturas supracondíleas con trazo proximal.
 - b) Fracturas supraintercondíleas con trazo proximal (plano sagital), previamente tornillos percutáneos.
 - c) Contraindicados en fracturas B y C3
- **Retrógrados:**
 - a) Fracturas supracondíleas tipo A.
 - b) Uso si existe implante previo (por ejemplo, prótesis de rodilla) (Figura 2, 3)
 - c) Desventaja: agresión a la rodilla

Sin embargo, el uso de las placas tipo LISS (“Less Invasive Stabilisation System”), que actúan a modo de fijador interno, ofrece ventajas frente al uso de clavos intramedulares permitiendo una colocación biológica de las mismas (introducción submuscular que permite el deslizamiento de la placa en el espacio virtual debajo del vasto externo) y el uso de tornillos bloqueados a la placa, hecho que provoca la mayor utilización de las mismas ante estas fracturas.

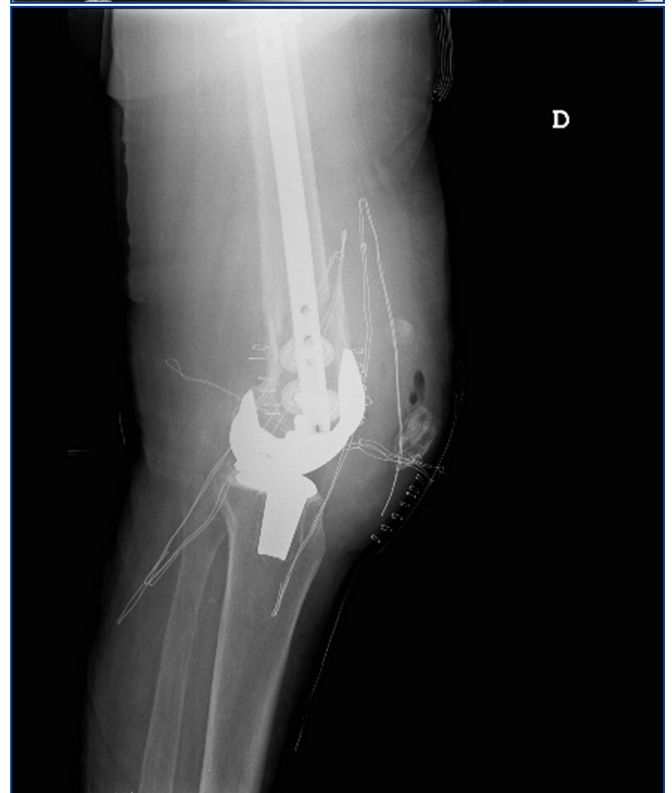
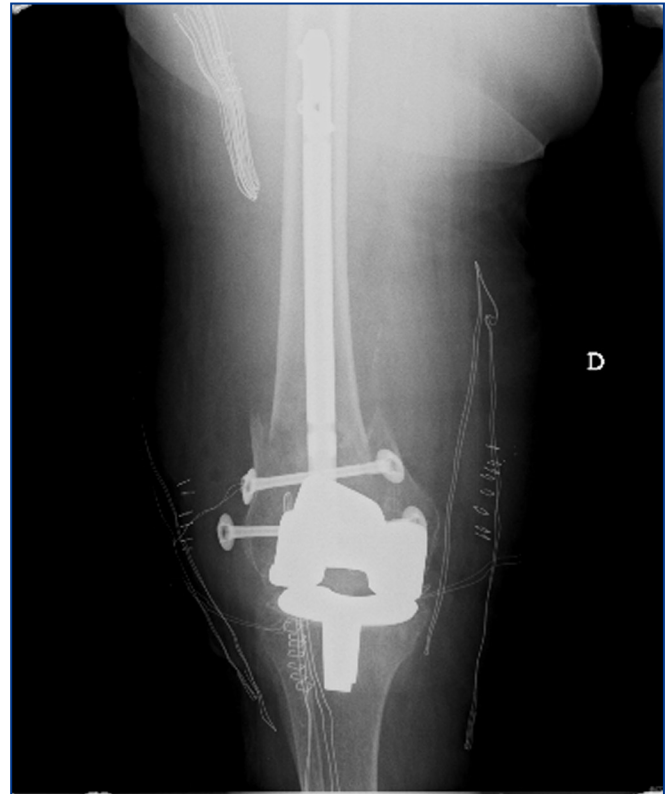


Figura 2,3. Paciente 79 años que presenta fractura supracondílea periprotésica. Se realiza una osteosíntesis con un clavo retrógrado con dos bloqueos proximales anteroposteriores y dos bulones distales para reducir la fractura.

3.4. Fracturas de tibia

Las fracturas de tibia son a menudo complejas, a lo que se añade el riesgo de fractura abierta por encontrarnos ante un hueso que presenta un borde anteromedial subcutáneo. Para las fracturas diafisarias, el método de tratamiento más extendido es el quirúrgico y, dentro de éste, el uso de clavos intramedulares bloqueados, siendo los no bloqueados utilizados con menor frecuencia (para fracturas transversales u oblicuas cortas). El uso de clavos fresados y no fresados continúa siendo una controversia hoy en día, existiendo diferentes artículos en la bibliografía donde se compara el uso de clavos fresados/no fresados para fracturas tibiales diafisarias cerradas, observando mayor tiempo de consolidación, consolidación viciosa y pseudoartrosis en aquellas no fresadas (6). En los estudios en fracturas abiertas graves (tipo III según la clasificación de Gustilo), no se han observado diferencias significativas (7).

3.5. Fracturas diafisarias de húmero

El tratamiento quirúrgico ha ido en aumento permitiendo restaurar la anatomía y logrando una rápida incorporación a la actividad habitual. La fijación con clavo intramedular se puede realizar mediante abordaje anterógrado o retrógrado, con implantes flexibles o no, y permite mantener alineación y estabilidad.

Las indicaciones principales del tratamiento quirúrgico son (5):

- **Dependientes tipo de fractura:** Imposibilidad de conseguir una reducción cerrada correcta (acortamiento > 3cm, rotación > 30°, angulación > 20°), fracturas segmentarias, fracturas patológicas.
- **Dependientes de las lesiones asociadas:** fracturas abiertas, lesiones vasculares o de plexo braquial, etc.
- **Dependientes del paciente:** politraumatizado, traumatismo torácico, traumatismo craneoencefálico con Glasgow < 8.

3.6. Fracturas de cúbito y radio

El uso de clavos intramedulares para el tratamiento de estas fracturas no es frecuente, debido a los resultados excelentes obtenidos con la placa.

4.- ENCLAVADO INTRAMEDULAR EN SITUACIONES ATÍPICAS O ESPECIALES

Con el tiempo, han surgido nuevas indicaciones del enclavado; por lo que no sólo lo utilizamos para tratar fracturas y secuelas.

4.1. Enclavado intramedular como guía en transporte óseo

También denominada Distracción Ósea Asistida con Clavo Intramedular (DOACI). Es un método efectivo de tratamiento particularmente indicado en dismetrías moderadas (<6cm.) de las extremidades inferiores de los adultos jóvenes (8). Este tratamiento es más utilizado en fémur que en tibia, por una doble circunstancia: prevenir la desalineación de los segmentos en el transporte y la

retirada precoz del fijador externo, manteniendo el enclavado para evitar varismos y desaxaciones secundarias.

4.2. Enclavado intramedular en patología tumoral

Su uso se centra en el tratamiento preventivo de la fractura del hueso largo, en los casos de asentamiento de una metástasis con osteolisis y consiguiente debilitamiento de las corticales. Realizamos preferentemente un enclavado centromedular con un enclavado estático. Frecuentemente realizamos enclavado proximal. Procede comentar que el fresado sobre huesos afectados de tumoración puede ser menos exhaustivo que cuando se trata de fracturas traumáticas. Cuando se trata de un tumor óseo primario, el planteamiento será casi siempre diferente (prótesis tumorales). Sólo en los casos de aloinjerto diafisario intercalar se utiliza frecuentemente el enclavado intramedular para estabilización (9).

4.3. Enclavado intramedular en artrodesis de rodilla

Los clavos de artrodesis de rodilla como tratamiento de las complicaciones de las artroplastias de rodilla, generalmente infecciones, son bien conocidos, pero hay casos en que el acceso a una artrodesis por la misma rodilla es prácticamente imposible (Figura 4) y es en estas circunstancias donde hacemos uso de la fijación intramedular con un clavo especial fémoro-tibial y con punto de entrada en fosa piriforme de la cadera, respetando los tegumentos afectados del área de la rodilla.

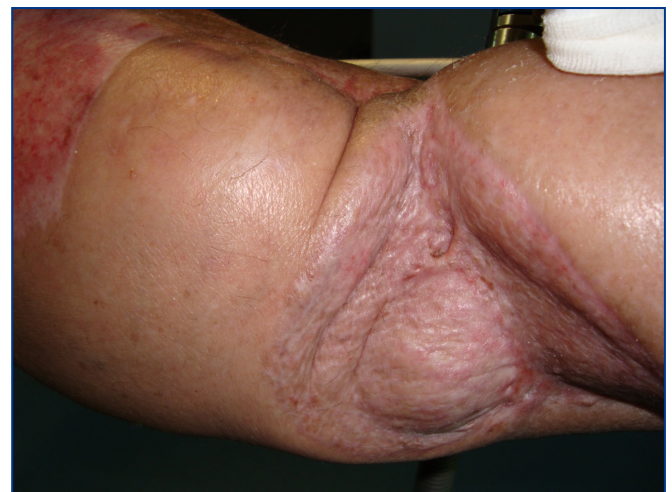

Figura 4. Rodilla complicada que imposibilita el acceso directo a la misma.

4.4. Enclavado intramedular en artrodesis de tobillo

El uso de los clavos retrógrados calcáneo-astrágalo-tibial se indica cuando pretendemos conseguir una fijación, permitiendo, al mismo tiempo, una correcta alineación del eje de carga y una compresión dinámica axial con un alto grado de estabilidad primaria.

5.- ENCLAVADO INTRAMEDULAR EN FRACTURAS EN EDAD INFANTIL

El enclavado intramedular elástico es una opción de tratamiento que permite osteosíntesis de las fracturas diafisarias en niños y adolescentes, puesto que respeta las zonas de crecimiento. La técnica quirúrgica se basa en la utilización de dos agujas con diámetro igual al 40% del diámetro medular. El material utilizado es recomendable retirarlo una vez consolidada la fractura.

Respecto a las diferentes localizaciones se destaca (10):

- **Fracturas de cúbito y radio:** introducción de forma retrógrada radial y anterógrada cubital, donde la mayoría de veces se enclava primero el radio puesto que luego la reducción del cúbito será más sencilla.
- **Fracturas femorales:** la colocación de los clavos es retrógrada en la mayoría de los casos.
- **Fracturas humerales:** se colocan de forma retrógrada accediendo por encima del epicóndilo lateral.
- **Fracturas tibiales:** se realizan de forma anterógrada, y en ocasiones se debe colocar un botín de yeso durante tres semanas para corregir la desviación axial residual.

6.- COMPLICACIONES

- **Derivadas de la fractura:** shock hipovolémico, embolismo.
- **Derivadas del fresado:** embolismo graso, síndrome de distrés respiratorio del adulto en caso de traumatismo torácico grave (5).
- **Complicaciones intra y postoperatorias:** fracturas diafisarias y de la cortical metafisaria proximal, colocación incorrecta del tornillo cervical, dificultad de la colocación del tornillo de cerrojo distal, incorrecta alineación diafisaria, rotura de brocas, pérdida de los tornillos de bloqueo, lesión vascular/nerviosa/miotendinosa, fracturas diafisarias por el "efecto punta" del clavo, migración tornillo cefálico, fallo o rotura del material.

BIBLIOGRAFÍA

1. Kempf I, Pidhorz L. Técnicas de enclavado intramedular. En: EMC, ed. Técnicas quirúrgicas en ortopedia y traumatología. Barcelona: Elsevier, 2009:93-102.
2. Street DM. The evolution of intramedullary nailing. En: Browner BD, ed. The science and practice of intramedullary nailing. 2nd ed. Baltimore: Williams & Wilkins; 1996.
3. Coles RE, Clements FM, Lardeyone JW, Wemeskerken GV, Hey LA, Nunley JA, et al. Transesophageal echocardiography in quantification of emboli during femoral nailing: reamed versus unreamed techniques. J South Orthop Assoc. 2000;9(2):98-104.
4. Pape H-C, Giannoudis P. The biological and physiological effects of intramedullary reaming. J Bone Joint Surg (Br) 2007; 89-B:1421-6.
5. Fracturas del adulto. Rockwood and Green's. Ed Marban.
6. Court-Brown CM; Wheelwright EF, Christie J, et al. Reamed or unreamed nailing for closed tibial fractures. J Bone Joint Surg. 1996;78B:801-4.
7. Yokoyama K, Itoman M, Uchino M, Fukushima K, Nitta H, Kojima Y. Immediate versus delayed intramedullary nailing for open fractures of the tibial shaft: a multivariate analysis of factors affecting deep infection and fracture healing. Indian J Orthop. 2008 Oct-Dec; 42(4): 410-419.
8. J de Pablos. Distracción Ósea Asistida con Clavo Intramedular (DOACI). Reflexiones tras los primeros 25 casos. 2006
9. [Obert L](#), [Jarry A](#), [Lepage D](#), [Jeunet L](#), [Tropet Y](#), [Vichard P](#), [Garbuio P](#). Centromedullary nailing of the femur for bone metastasis: clinical and radiological evaluation using the Tokuhashi score in 24 patients. [Rev Chir Orthop Reparatrice Appar Mot.](#) 2005 Dec;91(8):737-45
10. Staheli LT. Ortopedia Pediátrica. Seattle (Washington): Marbán.372-7.